

# 吃了隔夜蛋炒饭,老夫妻一死一休克

医生:冰箱拿出的隔夜菜要热透,尤其老年人要慎食

近日,一对八旬老夫妻因为上吐下泻,酸中毒明显,凌晨被紧急送至南通大学附属医院急诊抢救室。杨奶奶刚被送至医院便因病情严重身亡,李大爷经过医护人员紧急抢救后逐渐恢复正常。是什么导致了这样的悲剧发生?8月5日,现代快报记者了解到,究其原因,罪魁祸首竟是一碗隔夜的蛋炒饭。

通讯员 吴昱  
现代快报+记者 严君臣



李大爷在医院接受救治 通讯员供图

“出院之后要好好休息,隔夜饭菜可千万不能再吃了。”近日,在通大附院EICU,面对即将出院的李大爷,急诊医学中心主任袁鼎山再次叮嘱道。

“早知隔夜蛋炒饭有那么大的危害,我和老伴肯定不会吃的。”回想当初,李大爷满是懊悔。

家住南通海门的李大爷和杨奶奶平日里身体一向硬朗。但就在十几天前的一个晚上,李大爷和杨奶奶突然腹痛难忍、上吐下泻,腹泻了有十余次。家人发现后立刻将二老送往了当地医院就诊。但在当地医院输液并未有好转,二老的血压越来越低,乳酸越来越高,酸中毒明显,尤其是杨奶奶的症状更为严重。

到了凌晨,救护车分别将二老送往通大附院急诊抢救室,杨奶奶

因为病情过于严重不幸去世。李大爷当时的乳酸值已经超过10mmol/L(正常乳酸值应小于2mmol/L),处于休克状态。

值班医生当即反复询问家属,患者当天都吃了些什么,最后将目标指向了李大爷腹泻当天吃的一碗隔夜蛋炒饭。“普通的胃炎不会这么严重,患者目前炎症指标高,应该是细菌感染引发的脓毒症和感染引发的多脏器衰竭。”医生说。

由于EICU床位紧张,加上李大爷病情严重,值班医生直接在急诊抢救室为其做了深静脉穿刺置管,输入碳酸氢钠补碱,并请肾脏内科医生协助进行血液净化治疗。经过医护人员整整一夜的努力,李大爷的情况有了明显的好转,血压上升,乳酸值降到了6mmol/L以下。

进入EICU之后,袁鼎山根据李大爷的情况继续给其使用小剂量的升压药,并加强感染治疗、脏器支持治疗,维持正常血液循环等。经过十几天的治疗,李大爷的各项生命体征趋于稳定,顺利出院。

“夏天天气热,细菌繁殖尤其快,冰箱的制冷只是延缓了细菌的繁殖,加上冰箱里还存在着嗜冷菌,对人体有害。隔夜菜被细菌污染之后,易引发腹泻、脑炎等。所以,冰箱里拿出的隔夜菜一定要彻底加热,通常煮沸2至3分钟。但是对于老年人、孕妇、孩子、慢性病人等免疫力低下的人群,要谨慎。”面对一碗隔夜蛋炒饭引发的悲剧,袁鼎山科普道:“同时,隔夜菜本身会产生亚硝酸盐超标,如长期食用,会导致胃肠道损伤,甚至诱发胃肠道肿瘤等。”

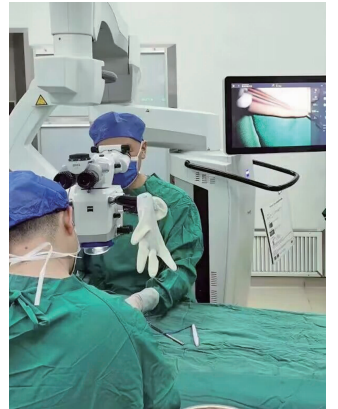
## 三岁男童右脚六趾影响走路 医生在显微镜下精细手术

快报讯(通讯员 晨光 记者 严君臣)3岁儿童依依(化名)出生时就与众不同,右足第5趾多出了一个脚趾,与相邻脚趾“紧贴”在一起。如今,这个多余的“脚趾”开始影响到孩子正常走路。日前,这名儿童在父母的带领下来到南通市第三人民医院就诊,医生为他实施了右足第5趾骨多趾畸形切除矫形术,如今孩子恢复情况良好。

依依这个多出来的“小脚趾”渐渐压迫到相邻位置脚趾的生长,走路受到较大影响。7月25日,父母带着孩子来到南通市第三人民医院关节外科就诊。

关节外科主任王晓东教授接诊孩子右足第5趾多趾畸形。“多指(趾)畸形又称重复指,是一种染色体疾病,指正常指(趾)以外的多余指(趾)的指骨、单纯软组织成分或掌骨等的赘生,多见于拇指(趾)的外侧和小指(趾)的内侧。目前,医学上认为多指(趾)畸形致病因素主要有两个,一是母亲孕期前2个月胎儿发育时受到外界因素如烟、酒、射线等外在因素影响;二是家族遗传、基因突变等内在因素影响。”王晓东介绍,应尽早手术治疗。不过,具体手术时机还是要因人因部位而异,如果畸形并没有引起手指(足趾)明显的发育障碍,可以选择在14岁进行手术。

手术看似只需“一切了之”并不复杂,但要想做得出色却颇有



医生在显微镜下为依依做切除矫形术 院方供图

难度。手术医生不仅要要对指(趾)部解剖结构了然于心,更要掌握微小局部下的矫形缝合、皮瓣移植等技术。

医生为依依行切除矫形术。术中,在放大10倍的显微镜下,小脚趾的解剖细节清晰可见,专家凭借丰富的经验,娴熟地在显微镜下精细解剖分离组织、保护好血管神经束,切除多趾、修整皮瓣、美容缝合切口,确保外观和功能均能获得满意的改善。术后,小朋友的右脚看起来与正常孩子已无差异。7月31日,恢复良好的依依准备出院了。依依的父母对医护人员表达了深深的感激。

# 负债百亿! 南京中电熊猫挂牌15.46亿元出让股权



老物件是一个年代的标志,说起那些年的“南京制造”,熊猫电视必须拥有姓名。然而随着时代更迭,熊猫电视也面临着尴尬的处境。8月4日,现代快报记者了解到,南京中电熊猫液晶显示科技有限公司已负债百亿,它挂牌15.4615亿元出售转让近76.85%的股权。

现代快报+记者 季雨

## 中电熊猫挂牌15.4615亿元转让股权

在20世纪80年代,熊猫电视一度风光无限。它是南京的本土老品牌,承载着几代人的记忆,很多南京市民的家,都曾有过一台熊猫电视。乘着时代发展的东风,南京中电熊猫信息产业集团有限公司也是越做越大,涉及的领域也越来越广,不但成立了许多子公司,还将自己送上了IPO。但是最近,它的日子看起来不太好过。

8月4日,现代快报记者注意到,南京中电熊猫信息产业集团有限公司的旗下子公司——南京中电熊猫液晶显示科技有限公司(以下简称“中电熊猫”),正在以15.4615亿元

的底价,公开挂牌出售转让近76.85%的股权,挂牌时间为7月31日至8月25日。

据企查查,南京中电熊猫共有四个股东,包括南京中电熊猫信息产业集团有限公司、中国电子有限公司、南京新港开发有限公司、南京新工投资集团有限责任公司,分别持有南京中电熊猫60.0972%、16.7521%、12.4945%、10.6562%股权。此次挂牌出售的是南京中电熊猫信息产业集团有限公司、中国电子有限公司共计近76.85%的股权。

## 公司负债百亿,曾引进大陆第一条液晶面板生产线

企查查页面信息显示,南京中

电熊猫液晶显示科技有限公司成立于2009年8月,总投资138亿元,注册资本48亿元。它拥有一条第6代液晶面板生产线,主要从事显示器、电视液晶面板的研发、生产和销售。该条生产线也曾是我国大陆引进的第一条电视用液晶面板生产线。

2022年以来,南京中电熊猫一直处于亏损状态。据南京中电熊猫2022年度审计报告数据显示,2022年营收为14.599627亿元,营业利润-29.75195亿元,净利润-29.75195亿元。据其2023年5月31日财务报表显示,2023年南京中电熊猫的负债持续扩大,截至5月31日营收6067.85万元,营业利润-5.764036亿元,净利润-5.764036亿元,资产35.944353亿元,负债110.016785亿

元。

据悉,有意参与此次挂牌转让的意向受让方,需要缴纳高达5.15382亿元的保证金。另外,在挂牌页面中已明确,本次标的产权转让项目为现状转让,所涉审计报告、资产评估报告等文件所披露的内容仅为转让底价的作价依据,不作为本次标的产权的交割依据。意向受让方提交受让申请并交纳保证金,即视为已详细阅读并完全认可本次标的产权转让项目所涉审计报告、资产评估报告等文件及其所披露内容,已完成对本次标的产权转让项目的全部尽职调查,已充分了解并自愿完全接受标的产权的现状与瑕疵(包括但不限于担保责任、专利许可、生产设备、产品责任、土地出让

价款、税费及滞纳金罚款等),自行承担不确定性风险,不得以任何理由向转让方行使任何形式的追索权。

## 出售股权“回血”,另两家公司股权曾卖出121亿

现代快报记者了解到,这并不是南京中电熊猫第一次挂牌转让股权。在今年7月,它曾挂牌17.17亿元转让股权,但最终因为无人报名,转让计划惨遭夭折。此次第二次挂牌价的价格有所下调,截至8月5日下午2点,暂时无意向受让方报名。

其实,近年来南京中电熊猫信息产业集团有限公司由于亏损问题,也一直在利用转让出售子公司股权的方式在“回血”。2020年,南京中电熊猫信息产业集团有限公司曾以121亿元的价格,转让了旗下另外两家公司的股权。2020年9月23日,京东方科技集团股份有限公司发布公告,称收购南京中电熊猫平板显示科技有限公司80.831%和成都中电熊猫显示科技有限公司51%的股权。这两个公司分别是第8.5代和第8.6代液晶产线。目前,南京中电熊猫信息产业集团有限公司由于出售股权,已经失去了两家公司大股东的位置,这两家公司已分别更名为南京京东方显示技术有限公司和成都京东方显示科技有限公司。

此次南京中电熊猫股份能否顺利转让?现代快报记者将持续关注。

进行中 南京中电熊猫液晶显示科技有限公司 76.85%股权及债权(二次挂牌)(国资监测编号G32023SZ1000040-2)

国资监测编号: G32023SZ1000040-2

挂牌金额: **1546150000.00元**

挂牌起始日期: 2023-07-31

挂牌结束日期: 2023-08-25

保证金: 515382000.00元

隶属关系: 央属

区域: 其他地区

深圳联合产权交易所

SHENZHEN UNITED PROPERTY AND SHARE RIGHTS EXCHANGE

(交易机构)

联系方式

\*\*\*\*\*

查看

未收藏

挂牌转让页面