

“针功夫”了不得，精准消融肿瘤

近日，由江苏省肿瘤医院(南京医科大学附属肿瘤医院)举办的肿瘤消融治疗技术专项能力培训项目第五十五期(肺部肿瘤专题)短期面授培训班在南京举行，该项目已经为全国培训了上万名医生，不少医生还来自二级医院，学成后将技术运用到临床一线。该院介入治疗科主任医师庄一平表示，近年来肿瘤消融技术已经获得了长足发展，从肝起步的消融技术已经应用到了肺、肾、甲状腺等多个器官，在影像技术如CT、B超的引导下，医生以针代刀，一样可以获得精准杀灭肿瘤的效果。

通讯员 胥林花
现代快报+记者 刘峻

早期肺癌却不能手术，一“针”解决问题

林大爷在体检中发现肺部有个肿块，直径2厘米多，高度怀疑是肺癌。这个小肿块放在别人身上很好处理，但林大爷已经82岁了，身体情况不好，跑了好几家医院都表示没法手术。几个月的随访观察后，肿块逐渐长到近3厘米。怎么办呢？林大爷家人找到了庄一平。“我们做了穿刺活检确认是癌

症，检查汇总提示肿瘤还处在早期，预计保守治疗效果不佳，患者的身体状况又不能耐受手术，于是我们决定为患者进行消融手术。”庄一平告诉记者，在CT引导下，治疗团队将一根射频消融针插入肿瘤内部，针尖加热到100℃左右，持续十分钟左右，使肿瘤失去活性。随后几个月随访，患者的肿瘤“安安稳稳”并没有再长大，两三年过去了，没有出现问题；六七年过去了，林大爷的情况仍然很安稳，今年还办了九十大寿。“当时怎么也没想到，一次手术效果能那么好，这么多年都是赚来的！”林大爷的子女说。

林大爷接受的消融治疗，最早应用在肝癌的治疗上，后来逐渐拓展到各个器官。用来对付肺癌，该治疗在临床上已经常规开展。“手术是将肿瘤组织切除，而消融治疗技术则是让肿瘤组织失去活性，它们仍然在原处，但已经不会再作恶。如果将肿瘤比作靶子，那在CT、磁共振影像引导下，消融治疗也能打‘十环’，非常精准。”庄一平表示。

晚期肿瘤孤转移，消融打掉“出头鸟”

消融治疗只能适用于早期癌症病人吗？庄一平介绍，消融治疗

不仅适合早期身体状况无法耐受外科手术、病灶不是特别大的肺癌，也能应用在晚期肺癌患者中。

“如今肿瘤治疗药物与技术都比较多，晚期肿瘤患者可以用靶向药物、免疫治疗等手段，达到控制肿瘤进展的效果。但也会出现这样的情况，有些患者使用一种药物，总体情况都控制得不错，不过仍有为数不多的病灶在进展中。”庄一平说，这种小病灶转移的情况，在临床上叫作肿瘤的孤转移。孤转移往往会用药物处在很纠结的情况中，药物并不是没有效果，却因为几个转移灶需要更换药物，甚至有时也无药可更换了。

“治疗的思路是打掉这些‘出头鸟’！使用放疗、消融治疗处理掉这些转移进展的病灶，让患者可以继续维持原有的治疗方案。”庄一平表示，尽量延长每一个治疗方案可以起效的时间，对肿瘤患者的意义重大。“无论是靶向药物还是免疫药物，耐药终会发生，所以延长每一种药物的有效时间，就是在延长患者的生存期。有些患者在治疗过程中等到新药的问世，在走到穷尽处又多出一条生路来。”

处理多发性结节，应当找准时机不能贪多

随着低剂量螺旋CT检查的普

及，现在体检检出肺结节的患者越来越多。虽然绝大多数肺结节并不是癌症，但确实有极少部分结节就是“坏家伙”。消融治疗也能用来处理肺结节，尤其是多发性肺结节。庄一平表示，很多多发性结节消融治疗在日间病房就能完成，当天手术留院，第二天观察无碍就可以出院，患者可以获得最快的康复速度，也更容易接受这样的治疗方式。

和手术一样，消融治疗多发性肺结节，也是先处理主病灶，然后将“嫌疑”很大的副病灶处理掉，一次能处理3~5个结节。如果患者需要处理的结节较多，则需要分次手术，也能解决。

“哪些结节要处理，我们需要严格来判断，并不是所有结节病灶都要端掉，也不是一次处理得越多越好。”面对大众的“结节恐慌”，庄一平强调，无论是手术还是消融，再小的干预对机体来说也是创伤，所以处理结节应当找准最佳干预时机，考虑手术的“性价比”。有些结节哪怕怀疑是恶性的也是等得起的，等它真正作恶时也只是原位癌或是早癌，切除后五年生存率达到九成以上。所以对于结节，大众既要上心，又要保持一颗平常心，定期随访，选择对自己最合适的治疗方式来获得最佳受益。

高龄产妇顺利生产 送来锦旗自带“语音”



特别的锦旗 通讯员供图

许多患者在康复出院之后，会送医护人员一面锦旗来表示感谢，通常写上“医术精湛 医德高尚”之类的赞美之词。近日，南京市妇幼保健院产科家庭化病房收到一面自带“语音”的有趣锦旗，锦旗上写着“哇哇哇哇哇，嘤嘤嘤嘤嘤”，似乎是一个宝宝正向大家表示感谢。

通讯员 蔡晓洁
现代快报+记者 梅书华

送锦旗的是一位剖腹产的高龄产妇，她直言，是想用宝宝的语言来表达无以言表的感激之情。产科家庭化病房主任乌兰介绍，吴女士(化姓)是一位高龄产妇，这次怀孕诊断为中央性前置胎盘，伴有胎盘粘连，一直在高危妊娠门诊就诊，中央性前置胎盘是前置胎盘中最凶险的类型，随着妊娠月份的增加，随时会发生无诱因、无痛性的阴道出血甚至大出血，孕妇和胎儿都面临着极大危险，加之胎盘粘连，情况非常危险，吴女士对此也很焦虑。住院后，家庭化病房的医护人员和她做了充分的沟通，在精神上给予安抚，缓解紧张情绪。

针对吴女士的病情，医生制订周密的手术方案及应急预案，做好充分的备血等术前准备，经过1个多小时，剖宫产手术非常顺利，母子平安。“我这次生孩子有惊无险，没有出现大出血，孩子也平安，多亏了市妇幼医务人员的高超技术，住院期间感受到医院的服务温馨、周到，心里很踏实！”吴女士出院时说道，并和家庭化病房的医生们拥抱合影。

究竟什么是中央性前置胎盘？这一情况非常凶险，又被称完全性前置胎盘，指宫颈内口全部为胎盘组织覆盖，是前置胎盘最凶险的一种类型。前置胎盘是妊娠期出血的主要原因之一，是妊娠期的严重并发症。患者可出现贫血，出血严重者可发生休克，胎儿发生缺氧，甚至胎死宫内。

乌兰提醒前置胎盘的孕妈在孕期要多加小心。阴道流血期间孕妇应减少活动量，注意休息，卧床休息以左侧卧位为宜；避免进行增加腹压的活动，如用力排便、频繁咳嗽、下蹲等，避免用手刺激腹部，变换体位时动作要轻柔；保持外阴清洁，会阴部垫卫生清洁垫，勤换内裤，预防感染。

在饮食运动方面，乌兰建议，饮食应营养丰富全面，多食含铁较高食物预防贫血。另外，长期卧床者应当做肢体活动，家属可协助给予下肢按摩，以防肌肉萎缩，防止血栓形成。同时每日进行深呼吸练习，锻炼肺部功能。还要注意观察胎动，每日数胎动是否正常，有异常立即就诊。

渐冻症患者异常流口水影响生活 医生用肉毒毒素治疗来缓解

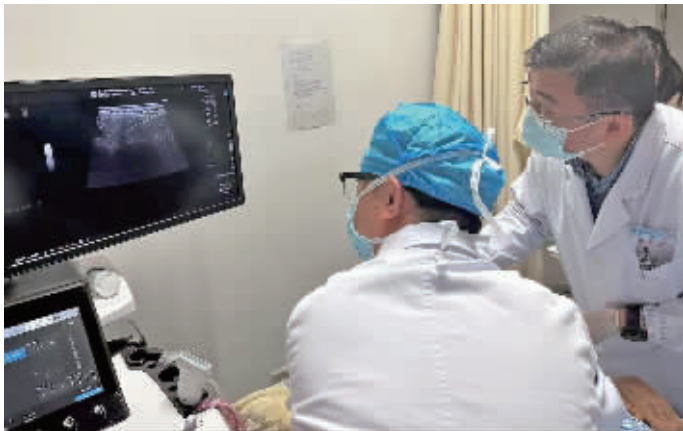
快报讯(通讯员 崔玉艳 记者 安莹)提起肉毒毒素，许多人想到它会用于除皱、瘦脸等美容项目，其实，注射肉毒毒素还可治疗异常流口水。近日，东南大学附属中大医院神经内科收治了一名渐冻症患者，出现口水异常流出的症状，患者呼吸不畅、频繁咳嗽、夜不能寐。为提高患者的生活质量，该院神经内科联合超声诊断科开展新技术，在超声引导下进行肉毒毒素注射腮腺和下颌下腺治疗流口水，没两天症状缓解，睡眠也改善了。

三年前，56岁的李阿姨在中大医院确诊为肌萎缩侧索硬化(渐冻症)，一开始症状是言语不清，渐渐发展为吞咽困难，不能讲话，并伴随着大量的口水无法控制，生活质量急剧下降。中大医院神经内科副主任医师袁宝玉接诊后认为，李阿姨出现这种情况，主

要是因为吞咽困难导致正常分泌的唾液不能下咽，口水从口中流出，还有一部分流入气管，导致呼吸不畅、频繁咳嗽。患者是渐冻症，吞咽困难已不能恢复，只能通过减少唾液腺分泌来减轻症状。

为减轻患者的痛苦，提高其生活质量，袁宝玉联合超声诊断科沈会明博士精准定位，成功为李阿姨双侧腮腺和下颌下腺进行肉毒毒素注射。注射完成后第三天，李阿姨感觉口水明显减少，第五天后，李阿姨基本感觉不到口水，睡眠也明显改善。近年来，许多研究已经证实肉毒毒素注射腮腺及下颌下腺可以治疗流涎症(流口水)，但目前此技术在江苏省内甚至国内鲜有医院开展。

除了罕见的渐冻症导致流涎外，许多神经系统疾病都可以导致流涎，其中包括晚期帕金森病、



袁宝玉联合超声诊断科沈会明博士成功为渐冻症患者进行肉毒毒素注射 通讯员供图

脑瘫、晚期痴呆、脑卒中所致的球麻痹等。上述这些疾病导致的流

涎过多，肉毒毒素治疗均有较好的疗效。

眼镜上总有白点？可能是一种眼病引起的

对于“眼镜族”而言，镜片的洁净非常重要，但总是有些“灰尘”挥之不去。近日，眼镜上的白点问题，引发众多网友的关注，有的说是睑缘炎，有的说是睫皮炎，还有的说是角膜上皮脱落。这些白点，到底是什么引起的呢？现代快报记者采访了江苏省中医院眼科主任医师李凯。

通讯员 孙茜 现代快报+记者 安莹

“眼镜上反复出现的白色点状沉积物，确实可能是睑缘炎造成的。”李凯介绍，在睫毛根部附近

有一圈能够分泌油脂的腺体，叫做睑板腺，它分泌的油脂覆盖在角膜上泪液最外层，保护泪液不被过分蒸发。睑缘部位富于腺体组织和脂肪性分泌物，易沾染尘垢和病菌致感染。睑缘皮肤、睫毛毛囊及其腺体一旦发生慢性炎症就会导致睑缘炎。

李凯表示，眼镜上反复出现的白色点状沉积物，很可能是鳞屑性睑缘炎造成的。其睑缘发红，睫毛根部可见灰白色上皮鳞屑，这些鳞屑状分泌物沉积在眼镜片上，就可能形成灰尘样的白点样物。

睑缘炎是一种亚急性或慢性炎症，为眼科常见的疾患之一，主

要病变发生在睑缘皮肤、睫毛毛囊及其腺体。其主要临床表现为眼睑皮肤瘙痒、充血红肿、眼睛刺痛、鳞屑及睫毛根部袖套状分泌物等症状，严重可有睫毛乱生、脱落、倒睫等表现，日久并发结膜炎、睑缘肥厚、睑板腺功能障碍性干眼等。

李凯表示，睑缘炎可能与屈光不正、视疲劳、长期佩戴隐形眼镜、营养不良和不良的眼部卫生习惯有关，另外长期使用劣质的眼部化妆品也可诱发睑缘炎。

如果发生睑缘炎，可以使用生理盐水清洁睑缘或者专门的眼睑清洁湿巾，再配合局部使用抗生素眼膏治疗。如果症状没有缓解，

一定要及时到眼科就诊，在眼科医生指导下用药治疗。

此外，想要保护好眼睛，在日常生活中应养成良好习惯。首先要保持眼部清洁，注意用眼卫生，尽量减少眼部化妆品的使用，避免刺激因素。

在饮食方面要维持均衡，少吃辛辣温热食物，慎食肥甘油腻之品。宜多食水果和新鲜蔬菜，尤其含维生素A和维生素C丰富的食物，例如胡萝卜、猕猴桃、橙子、牛奶等。

另外，对于自身患有皮肤病的患者，应积极治疗原发病，早诊断、早处理，避免继发眼疾疾病，造成睑缘炎的发生。